Utredning och behandling av kolorektalcancer

En kort beskrivning för vårdpersonal som möter dessa patienter

Syftet med föreliggande skrift är att vårdpersonal som möter patienter som genomgår/genomgått behandling för kolorektalcancer ska få förståelse för olika behandlingstyper och de effekter och biverkningar som kan förväntas efter dessa behandlingar.

Kolorektalcancer utgörs av adenocarcinom utgående från körtelepitel i tarmslemhinnan. Man kan ibland få andra tumörer i kolon eller rektum, t.ex. lymfom, malignt melanom eller neuroendokrina tumörer, men de benämns då inte kolorektalcancer och behandlingsstrategin kan vara helt annorlunda.

Utredning

Alla patienter med kolorektalcancer utreds med datortomografi (DT) thorax och buk för att se om det finns tumörspridning till lever, lungor, bukhinna eller annat. Man undersöker då också utbredningen av själva tarmtumören. Vid rektalcancer utförs dessutom magnetkameraundersökning (MRI) av lilla bäckenet för att mer i detalj se hur tumören växer, då det är avgörande för vilken behandling patienten ska föreslås.

I vissa fall blir ytterligare radiologisk utredning aktuell, såsom t.ex. MRI av levern för att kartlägga eventuell misstanke om levermetastaser, eller positronemissionstomografi-DT (PET-DT) för att utreda hela kroppen vid misstanke om avancerad sjukdom.
PET-DT hör även till rutinutredning vid analcancer. Behandling av analcancer beskrivs separat nedan.

Carcinoembryonalt antigen (CEA) är ett blodprov som tas rutinmässigt under utredning och vid uppföljning efter behandling. CEA är en så kallad tumörmarkör, ett ämne som kan vara förhöjt vid gastrointestinal cancer.

Multidisciplinär teamkonferens (MDK)

Efter att utredning är utförd diskuteras patienten på MDK, där kolorektalkirurg, radiolog, onkolog, patolog och kontaktsjuksköterska (ibland flera personalkategorier) deltar. Då diskuteras patientens tumörutbredning och utifrån detta och patientens allmäntillstånd rekommenderas en behandlingsstrategi som man sedan beslutar om i samråd med patienten på återbesök.

Behandlingar

Rektalcancer (ändtarmscancer)

Strålbehandling

Majoriteten av patienter med rektalcancer i Sverige (60-70%) får preoperativ strålbehandling. De flesta får 5 x 5 Gy, d.v.s. de strålas 5 dagar i rad (vanligen måndag-fredag). Förr brukade man sedan operera måndag eller tisdag veckan därpå. Nu finns en studie som visar lägre komplikationsrisk om man istället väntar några veckor med att operera. Därför väntar man numera oftast på effekten av strålningen. Efter 6 veckor gör man en utvärderande magnetkameraundersökning av ändtarmen för att bedöma effekten av strålningen. I en minoritet av fallen (ca 15%) får man en komplett respons (tumören försvinner av strålningen) och vissa patienter kan då erbjudas att ingå i Watch and Wait-programmet där man avstår från operation och patienten istället kommer att följas mycket tätt mycket länge. I majoriteten av fall går man vidare till operation, vanligen 8-12 veckor efter strålslut, beroende på effekt av strålningen och om det finns anledning att invänta ännu bättre stråleffekt. Allt detta får patienten mycket noggrann information om på kirurgmottagningen. Grundinformationen

till patienten är att de ska opereras ett par månader efter strålbehandlingen. Eventuell komplett respons informerar vi patienten om i de få fall det inträffar.
Patienter med lokalt avancerad tumör behandlas ofta med radiokemo, d.v.s. strålning i kombination med låg dos cytostatika under 5 veckor. Denna cytostatika ges för att öka tumörens strålkänslighet och är inte en ”riktig” fulldos cytostatikabehandling. Sedan utvärderas även dessa 6 veckor efter strålslut och samma förlopp som ovan gäller.

Strålbiverkningar
Akut kan viss smärta och svullnad samt håravfall i det strålade området uppstå. Eftersom det maximalt strålade området vid rektalcancer oftast opereras bort efter strålningen är besvärande strålproktit mer ovanlig efter rektalcancerbehandling än efter strålbehandling när rektum sedan är kvar, såsom prostatacancer, gynekologisk cancer och ofta analcancer. Urinträngningar kan dock uppstå och en annan följdsjukdom är att det efter lång tid kan uppstå insufficiensfrakturer i bäckenet. Dessa gör ont och behandlas vid behov symptomlindrande med värktabletter. Om smärta i bäckenet uppstår som nytillkommet symptom efter rektalcancerbehandling är det viktigt att i första hand utesluta lokalrecidiv.

Direktoperation
Vid icke avancerade tumörer, framför allt om de sitter högre upp i rektum, avstår man från strålbehandling och patienten direktopereras. Om patienten inte är preoperativt strålbehandlad kan man överväga att göra en resektion av rektum utan avlastande stomi, eftersom läkningsbetingelserna är bättre om rektum är ostrålad. Förutsättningarna för bra funktion ökar hos ostrålade, då man slipper den ökade skada på lilla bäckenet som strålningen ger.

Operationstyper

Hög främre resektion (HFR)
Vid tumörer som sitter 12-15 cm upp i rektum kan man göra en hög främre resektion, även kallad PME (Partiell Mesorektal Excision) som utgörs av att man sparar en bit av nedre rektum och mesorektum (den fettkudde med kärl och lymfkörtlar som omger rektum). Ju längre rektalstump man har kvar desto större är chansen att tarmfunktionen blir bra, särskilt om man inte har givit strålning mot rektum. Ju högre upp på rektum anastomosen sitter desto lägre är också risken för anastomosläckage och man kan i vissa fall avstå från avlastande stomi. Ju högre resektion desto lägre risk för kirurgisk skada på de nerver som styr erektionen.

Låg främre resektion (LFR)
Detta är standardoperationen och det som är allra vanligast om tumören sitter högre upp än 4-5 cm upp i rektum. Den innebär att man tar bort hela rektum och mesorektum, sparar de nedersta 3- 5 cm av rektalstumpen och kopplar ihop kolon mot rektalstumpen. Man kan tekniskt koppla ihop tarmen ännu närmare analöppningen, men funktionen blir sämre ju lägre anastomosen är. Ihopkopplingen sker oftast ända till sida (se bild) vilket är visat ger bättre funktion än om man gör en rak anastomos (ända-till-ända), som man ska undvika. Man kan också göra en J-pouch (se bild). Vid låg främre resektion får patienten oftast en tillfällig avlastande loopileostomi för att skydda anastomosen under läkningen. Stomin läggs ned efter ett par månader eller efter att eventuell behandling med postoperativ adjuvant cytostatika, som pågår i 6 mån, är klar. Om patienten är mycket gammal, har mycket medsjuklighet eller har inkontinensbesvär preoperativt är låg främre resektion oftast olämpligt då det är högrisk för läkningsproblem och dålig funktion. Detta diskuterar man med patienten preoperativt.

Ända-till sida-anastomos

J-pouch

TransAnal Total Mesorektal Excision (TA-TME)
TA-TME är en relativt ny operationsmetod där man gör den ”övre” delen av operationen med laparoskopisk teknik, d.v.s. titthålsteknik via flera små hål i bukväggen. Den ”nedre” delen av operationen görs med en speciell sorts titthålsteknik via anus. Denna metod avser att vara bättre och enklare framför allt om patienten har ett smalt bäcken och är överviktig, för då är både titthålsteknik och öppen kirurgi svårt uppifrån. Ta-TME görs ännu bara på ett fåtal selekterade patienter på ett fåtal sjukhus, däribland Karolinska och Ersta. Långtidsresultaten avseende tarmfunktion är inte väl kända med tanke på att tekniken är ny.

Anastomosläckage
Anastomosläckage inträffar hos 10-15% av patienter som är opererade med främre resektion. Anastomosläckage ger en klart högre risk för sämre tarmfunktion. Risken för läckage minskar enligt randomiserade studier om man anlägger en tillfällig avlastande stomi varför detta görs i de allra flesta fallen. Om man får läckage finns det en risk att den avlastande stomin aldrig kommer att bli nedlagd, beroende på om läckaget läker eller ej. Man brukar vänta något år för att se om läckaget läker innan man beslutar sig för om stomin kan läggas ned eller ej. En loopileostomi har sämre funktion än en permanent kolostomi så om man bedömer att läckagerisken är hög ska man överväga att ge patienten en permanent kolostomi redan från början. Riskfaktorer för anastomosläckage är strålbehandling, manligt kön, rökning, steroidbehandling, diabetes mellitus m.m.

Hartmanns operation
Om tumören sitter så högt upp i rektum att man kan ta bort den utan att ta bort anus, men man inte vill göra en anastomos på patienten, antingen p.g.a. riskfaktorer för läckage eller för att patienten har inkontinensproblem sedan tidigare kan man välja Hartmanns operation. Denna operation utförs framför allt på äldre eller sjuka patienter där man vill begränsa operationsingreppet så mycket som möjligt. Att göra en APE (se nedan) och ta bort rektalstumpen adderar en del operationstid och det är vanligt med sårkomplikationer i det perineala såret, som man alltså undviker vid Hartmanns operation. Det finns däremot istället risk för att den kvarlämnade rektalstumpen kan ge bäckeninfektion med abscess och besvärande sekretion från anus. En studie pågår som randomiserar mellan Hartmann och intersfinkterisk APE (HAPIrect).

Abdominoperineal rektumamputation (APE eller APR)
APE innebär att man tar bort hela rektum inklusive anus. APE indelas i intersfinkterisk APE och ExtraLevatorisk APE (ELAPE)

Intersfinkterisk APE
En rektumamputation som innebär att man tar bort hela rektum inklusive anus, men excisionen av anus utförs intersfinkteriskt, d.v.s. man lämnar kvar externa sfinktern och därmed hela bäckenbotten. Bäckenbotten sys ihop och såret där anus suttit blir litet, bara cirka 5 cm långt. Denna operation kan man välja om tumören sitter så högt upp i rektum att man kan ta bort den med säker marginal utan att ta bort den externa sfinktern, men man inte vill göra en låg anastomos, av skälen beskrivna vid Hartmanns operation. När man tar bort rektalstumpen får man bort risken för en krånglande kvarlämnad rektalstump men får istället viss risk för läkningsproblem efter borttagande av anus. Efter intersfinkterisk APE får patienten mobilisera fritt förutom att hen inte får flektera mer än 90 grader i höfterna den första veckan för att det inte ska bli stor dragning i bäckenbotten.

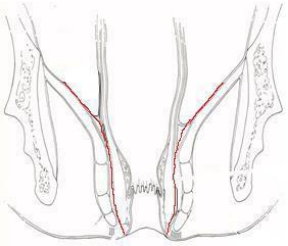

Regionalt cancercentrum Stockholm Gotland
Box 6909 | 102 39 Stockholm
Besök: Lindhagensgatan 98, Stockholm | Telefon, hälso- och sjukvårdsförvaltningens växel: 08-123 132 00
E-post: regionaltcancercentrum@sll.se | www.cancercentrum.se/stockholmgotland

ELAPE

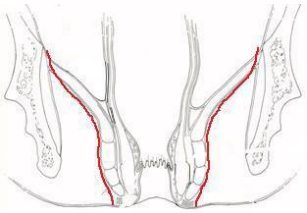

Om tumören sitter lågt i rektum och ligger nära eller växer in i externa sfinktern/bäckenbotten behöver denna tas bort tillsammans med rektum och tumören. Man skär då bort hela eller delar av bäckenbotten och defekten i bäckenbotten blir då oftast för stor för att bara sy ihop.

ELAPE, rekonstruktion med nät

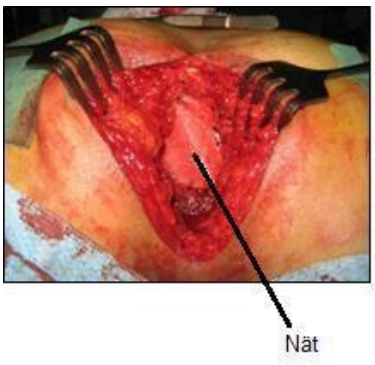

När man tagit bort för mycket bäckenbottenmuskulatur för att sy ihop direkt kan man rekonstruera bäckenbotten med ett nät. Det finns olika typer av nät men risken för sårläkningsproblem är cirka 40% oavsett sort. Patienten får mobilisera fritt förutom att hen inte får flektera mer än 90 grader i höfterna den första veckan, d.v.s. inte sitta på huk, för då blir det mycket drag i bäckenbotten vilket bedöms vara en risk för läkningsproblem. Patienterna får ofta serom subkutant, ytligt om nätet, vilket gör att de upplever det som att de sitter på en boll. Det är inte farligt och bör inte tömmas såvida det inte blir infekterat och det brukar resorberas efter många veckor. Ibland tömmer sig seromet genom någon glipa i såret. Om det är klar vätska utan tecken till infektion lämnas det utan åtgärd. Vid misstanke om infektion måste kirurg bedöma såret och ta ställning till att öppna såret/ta bort nätet. Patienterna upplever ofta obehag att sitta längre stunder ett par månader efter rekonstruktion med nät.

ELAPE, rekonstruktion med lambå

Om man måste ta bort en mycket stor del av bäckenbotten, till exempel vid bäckenutrymning då man tar bort urinblåsa och prostata och ibland hela eller en del av vagina blir defekten för stor för att laga med nät. Då fyller man istället defekten med vaskulariserad vävnad som flyttas från närområdet; lambå. De vanligaste lambåerna för kolorektal cancer är V-Y-lambå, Gluteallambå samt VRAM (Vertikal Rectus Abdominis Muskel). En V-Y lambå tas från sätesområdet och är en förskjutning av hud och subkutan vävnad in till defekten. Gluteallambå är en rotationslambå där delar av Gluteus Maximus-muskeln svängs in till defekten. Vid stora defekter kan V-Y samt gluteallambå göras bilateralt. Det kosmetiska resultatet blir fint men patienten får ett mobiliseringsschema och får inte sitta överhuvudtaget på 14 dagar för att minska risken för sårruptur. Vid V-Y lambå används ingen muskel och därför kan man mobiliseras mer aktivt. Patienten får postoperativt flektera höfter 60 grader, och starta mobilisering till stående med hjälp av 2 personer; mobilisering enligt Aktivt mobiliseringsschema. Vid gluteallambå används muskel och vi tillåter max 30 graders flexion i höften första dagarna. Mobilisering sker med hjälp av tippbräda och får lära sig att komma upp till stående utan att sitta på sängkanten; Konservativt mobiliseringsschema. Efter 14 dagar får patienten sitta kortare stunder enligt ett schema från fysioterapeuten på sjukhuset. PM och patientinformation finns. Slutresultatet av gluteallambå brukar bli bra, men vid gluteallambå får patienten en viss försämring av muskelstyrkan i glutealmuskulaturen på den sidan man använt till lambå. I vissa fall väljer man istället en stjälkad bukväggslambå (VRAM), framför allt om patienten är hårt strålad mot bakdelen eller om det blir en stor defekt; sakrectomi, hysterektomi, vaginektomi etc.

V-Y lambå

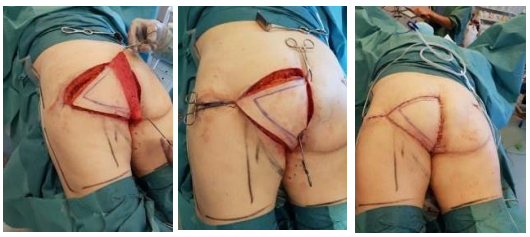

Regionalt cancercentrum Stockholm Gotland
Box 6909 | 102 39 Stockholm
Besök: Lindhagensgatan 98, Stockholm | Telefon, hälso- och sjukvårdsförvaltningens växel: 08-123 132 00
E-post: regionaltcancercentrum@sll.se | www.cancercentrum.se/stockholmgotland

Gluteallambå

VRAM

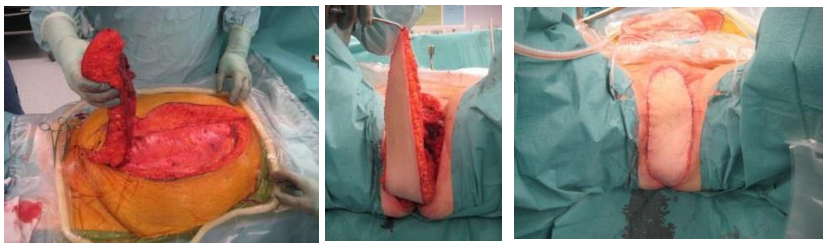

Minimalinvasiva tekniker
Både rektalcancer och koloncancer kan opereras med traditionell öppen kirurgi som innebär medellinjessnitt (eller i enstaka fall tvärsnitt) eller med minimalinvasiv teknik. Det finns dels traditionell laparoskopi och dels robotassisterad teknik. Båda dessa metoder innebär att patienten får flera (4-6) små (7-15 mm) stora hudsnitt i bukväggen istället för ett stort. Om man ska göra en APE kan man ta ut tarmen med tumören genom det perineala snittet, men annars behöver man också göra ett lite längre snitt (ca 5 cm) i bukväggen för att ta ut den tumörbärande tarmen.

Koloncancer (tjocktarmscancer)

I de flesta fall av koloncancer tar man bort det segment av kolon där tumören sitter och kopplar ihop tarmändarna, antingen genom att man handsyr tarmen eller genom att man använder en sorts häftapparat, stapler. Det är sällsynt att man anlägger en stomi vid koloncancer men det händer om patienten är multisjuk, om patienten är inkontinent eller ibland om patienten opereras akut och man bedömer att patienten har alltför stor risk för anastomosläckage.

Cytostatika (”cellgifter”)

Neoadjuvant cytostatika
Neoadjuvant cytostatika är behandling som ges före operation. Om patienten har fjärrmetastaser är det vanligt, för att komma igång med systemisk behandling genast. I vissa fall av lokalt avancerad sjukdom där man bedömer att risken för metastasering är hög är det också aktuellt. Det är dock vanligare med postoperativ, adjuvant, behandling.

Adjuvant cytostatika
Två till tre veckor postoperativt är PAD klart och man diskuterar patienten på MDK avseende histopatologiska riskfaktorer för tumöråterfall. Om sådana riskfaktorer finns kan patienten i vissa fall föreslås adjuvant cytostatika för att minska återfallsrisken. Det är mer vanligt efter koloncancer än efter rektalcancer p.g.a. bristande evidens för adjuvant cytostatika efter rektalcancer. Det är ovanligt med adjuvant cytostatika >75 års ålder och nästan obefintligt >80 års ålder. Adjuvant cytostatika pågår vanligen i 6 månader och kan bestå antingen av tabletter eller intravenösa cykler som ges varannan vecka. För optimal effekt ska adjuvant behandling starta inom 6-8 veckor efter operationen.

HIPEC
HIPEC står för Hyperterm IntraPeritoneal Chemoterapi. Det är en behandling vid peritoneal spridning (carcinos) av antingen kolorektalcancer eller Pseudomyxoma Peritonei (PMP) eller mesotheliom i buken. HIPEC-behandlingen går ut på att man utför cytoreduktiv kirurgi, d.v.s. tar bort all synlig tumörvävnad i buken samt sköljer bukhålan med varm cytostatika. Kirurgin innebär ofta avancerade multiorganresektioner och återhämtningen blir påtagligt långsammare än vid vanlig kolorektalkirurgi. Patienterna lider ofta av uttalad fatigue under lång tid och kan besväras av illamående många veckor efter behandlingen. Om mycket tunntarm har tagits bort vid operationen kan patienten få problem med diarréer.
HIPEC-operationer utförs i Sverige endast på Karolinska Universitetssjukhuset, Malmö Universitetssjukhus, Östra sjukhuset i Göteborg samt Akademiska Sjukhuset i Uppsala.

Andra multiorganresektioner
Vid kolorektalcancer är det oerhört viktigt att all tumörvävnad tas bort i ett slutet paket med frisk vävnad runtom. Man får inte ta bort en tumör i flera delar och därmed ”öppna” tumören, för då får man tumörspridning. Karolinska är specialiserat på lokalt avancerade tumörer. Därför finns där en högre andel patienter som utsätts för multiorganresektioner. Vanliga sådana är Bäckenutrymning där man hos män i regel tar bort urinblåsa, vesikler och prostata tillsammans med rektum. Hos kvinnor kan man ibland göra bakre excenteration där rektum tas bort tillsammans med uterus och äggstockar och ibland komplett bäckenutrymning där rektum, gynorgan och urinblåsa tas bort. Dessa operationer kan göras antingen med låg främre resektion av rektum eller med APE. Urinvägarna brukar rekonstrueras med Brickeravledning, där ett tunntarmssegment kopplat till uretärerna leder ut urinen på bukväggen som en stomi. I enstaka fall man gör en urinblåserekonstruktion av tunntarm, en ortotop blåsa, och kopplar till urinröret. Dessa fall får särskilda instruktioner från urolog och viss urininkontinens är vanligt.

Analcancer
Analcancer är inte detsamma som kolorektalcancer, utan en skivepitelcancer som utgår från huden kring anus eller i analkanalen. Skivepitelcancer är oftast mycket känsligare för strål- och cytostatikabehandling än adenocarcinom varför komplett respons är mycket vanligare vid analcancer än rektalcancer. Man ger därför strålbehandling och cytostatika primärt och i många fall försvinner då tumören helt. Stråldosen är högre än vid rektalcancer och omfattar oftast även lymfstationerna i ljumskarna och utmed aorta, vilket ger mer strålbiverkningar än rektalcancerbehandling. I de fall där tumören trots strål- och cytostatikabehandling inte försvinner eller om den återkommer utförs rektumamputation, oftast ELAPE, se ovan.

Biverkningar/följdsjukdomar efter behandling
Operation och/eller strålbehandling av bäckenorgan medför skador på nerver och blodkärl i lilla bäckenet samt orsakar ärrbildning vilket alltid ger biverkningar. Biverkningar av operation och/eller strålbehandling efter rektalcancer kan drabba tarmen, urinvägarna och den sexuella funktionen. En hög andel av patienterna får en tillfällig eller permanent stomi vilket i sin tur kan påverka sexfunktion och livskvalitet genom praktiska problem eller psykologiska effekter.
Utöver dessa problem ger strålbehandling och cytostatika en mycket hög risk för infertilitet, prematurt klimakterium och påverkan på hormonproduktionen i testiklarna. Skador som orsakas av kirurgin kan läka och bli bättre inom något år efter operationen, men en hel del skador förblir permanenta. De skador som strålbehandling ger upphov till kan dock förvärras med åren, då strålpåverkan ger effekt allteftersom cellerna delar sig.

Sexualitet män
Sexuell dysfunktion hos män efter rektalcancer är vanligt. Strålbehandling ger ofta en försvagad erektion och denna kan bli ännu svagare eller försvinna helt efter kirurgi. Efter operation kan

mannen drabbas av retrograd ejakulation vilket innebär att sperman inte kommer ut utan hamnar i urinblåsan. Detta märker patienten som en så kallad torr utlösning, då inget kommer ut vid orgasm. Detta är helt ofarligt. Operationen kan också ge skador på nerver som styr erektionen som gör att mannen får en svag erektion eller ingen erektion alls. Detta kan orsakas av accidentella skador på nerverna, men kan också orsakas av en avsiktlig delning av nerverna på grund av tumörväxt i eller nära dem. Patientinformation och regionalt vårdprogram för handläggning av manlig sexdysfunktion finns.

Sexualitet kvinnor
Kvinnor är betydligt mindre studerat avseende sexualpåverkan efter cancerbehandling. Strålbehandling kan ge ärrbildning i vagina som orsakar förkortning eller försnävning av vagina. Detta i sin tur kan göra det svårt eller omöjligt att genomföra penetrerande sex. Med anledning av det är det bra om patienten dilaterar vagina med en vaginalstav i ett par år efter strålbehandling. Denna dilatation ska börja inom några veckor efter strålbehandlingen för att motverka fibros. Det är sannolikt en fördel om patienten har provat vaginaldilatatorn redan före behandlingsstart så hon är bekant med den innan några biverkningar har uppstått. Hos kvinnor som genomgått rektumamputation faller uterus/vagina bakåt i det tomrum som blir efter rektum. Vagina kan då få en helt annan vinkel än före operationen. Detta kan i sin tur försvåra eller omöjliggöra penetrerande sex. Det kan också vara svårt att genomföra en vanlig gynekologisk undersökning. Patientinformation och regionalt vårdprogram för handläggning av kvinnlig sexdysfunktion finns.

Avföring
Avföringsrubbning, oftast av typen LARS – Low Anterior Resection Syndrome – är en vanlig biverkan av att ha blivit opererad med en skarv på ändtarmen nära ändtarmsöppningen. Syndromet innebär täta trängningar till avföring, känsla av ofullständig tarmtömning, fragmenterad avföring, tidsödande tömning och avföringsläckage. Detta kan vara mycket invalidiserande och medföra att patienten upplever att hen behöver vara nära en toalett dygnet runt. Strålning mot bäckenet, oavsett tumörform, kan ge liknande symptom inklusive blödningar från tarmen, trängningar och avföringsinkontinens. LARS kan behandlas med flera olika läkemedel och noggrann information till patienten. Patientinformation och regionalt vårdprogram finns.

Urin
Urininkontinens är ovanligt efter rektalcancerbehandling. Däremot drabbas vissa patienter av svårigheter att tömma blåsan efter rektalcancerbehandling. Detta kan föranleda att patienten får gå hem med urinkateter (KAD eller suprapubisk). Oftast ger tömningssvårigheterna med sig med tiden så patienten kan bli av med sin kateter. I enstaka fall fortsätter tömningsproblemen och kan medföra att patienten måste lära sig RIK (Ren Intermittent Kateterisering) för att tömma blåsan.

Problem med ileostomier
Avlastande loopileostomi används för att minska risken för och konsekvenserna av anastomosläckage vid låg främre resektion. De vanligaste komplikationerna när man har en ileostomi är högt stomiflöde med dehydrering, ileus, parastomalt bråck, trängsel i stomin och bandageringssvårigheter. Högt stomiflöde är vanligt och kan uppstå medan patienten ligger inne för postoperativ vård. Det är dock vanligt att det inte startar förrän patienten skrivits ut, när matintaget ökar. Högt stomiflöde brukar definieras som ett flöde på >1500 ml per dygn. Det är viktigt att patient och personal är uppmärksamma på höga flöden och sätter in åtgärder genast, eftersom ett obehandlat högt stomiflöde kan leda till grav dehydrering med påföljande akut njursvikt. Patientinformation och regionalt vårdprogram för handläggning av högt stomiflöde finns.

Mer information

Patientinformationer finns på www.cancercentrum.se/stockholm-gotland/cancerdiagnoser/tjocktarm-andtarm-och-anal/tjock--och-andtarm/stod-vid-information/

Vårdprogram finns på www.cancercentrum.se/stockholm-gotland/cancerdiagnoser/tjocktarm-andtarm-och-anal/tjock--och-andtarm/vardprogram/

Egenvårdsråd finns på www.eftercancern.se/ samt i ovan beskrivna patientinformationer.

Regionalt cancercentrum Stockholm Gotland
Box 6909 | 102 39 Stockholm
Besök: Lindhagensgatan 98, Stockholm | Telefon, hälso- och sjukvårdsförvaltningens växel: 08-123 132 00
E-post: regionaltcancercentrum@sll.se | www.cancercentrum.se/stockholmgotland