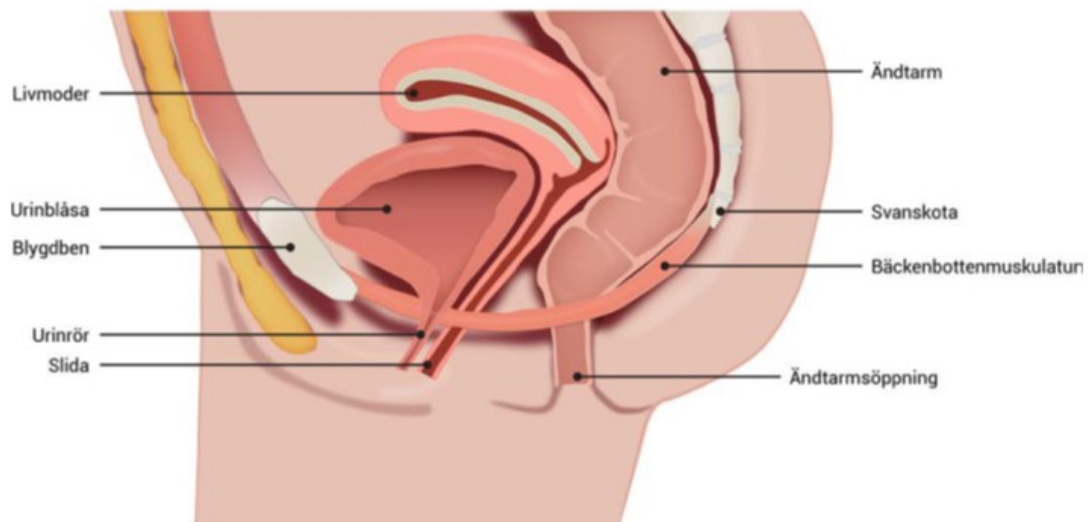
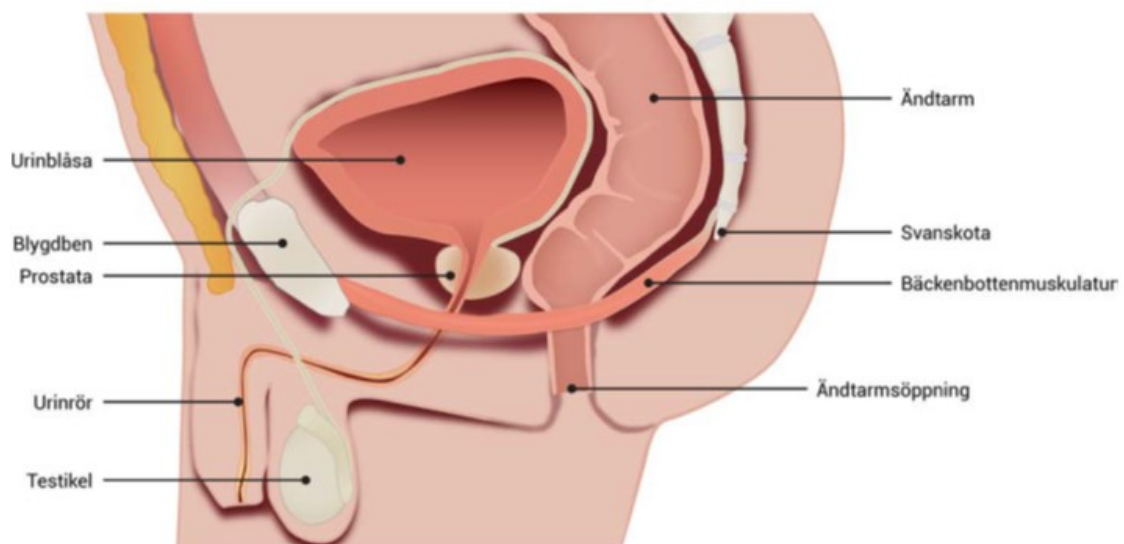


Min diagnos/ tumörens placering ändtarm



Bäckenbotten i genomskäring, kvinna. Bild framtagen av RCC Stockholm Gotland



Bäckenbotten i genomskäring, man. Bild framtagen av RCC Stockholm Gotland.

